

- ▶ Mechanische endovaskuläre Schlaganfalltherapie: Die **Stent-Retriever-Technologie** leistete den **entscheidenden Beitrag** für die positiven rezenten randomisierten Studien.
- ▶ Die neue technische Entwicklung mit **Aspirationstechniken** in Kombination mit flexibleren „**Distal Access-Kathetern**“ ist als alternative Methode im klinischen Alltag bereits etabliert.



Technik der endovaskulären Therapie des ischämischen Schlaganfalls

Historische Entwicklung

Das erste, speziell für die endovaskuläre Thrombektomie von der Food-and-Drug-Administration (FDA) zugelassene Device war 2004 der MERCI-Retriever, ein korkenzieherartiges Instrument, das distal des Thrombus geführt und in nicht randomisierten Studien bei TherapieversagerInnen nach intravenöser Thrombolyse (IVT) innerhalb von 8 Stunden nach Symptombeginn angewendet wurde¹ (**Abb. 1**). 2005 erhielt das CATCH-Device die europäische (CE-)Kennzeichnung für dieselbe Indikation. Neben verschiedenen anderen Entwicklungen wie Schlingen oder geflochtenen und bürstenartigen Instrumenten wie dem Phenox Clot Retriever entwickelte 2006 Penumbra einen Aspirationskatheter mit zugehöriger Saugpumpe und sogenannten Separatoren, mit denen man den Thrombus zerkleinert, um ihn besser absaugen zu können; die FDA-Zulassung erfolgte 2008² (**Abb. 2**). Die händische Aspiration wurde in neurointerventionellen Zentren bereits in früheren Jahren eingesetzt³⁻⁵. Im Rahmen der Interventional-Management-of-Stroke-(IMS-)Studien in den USA wurden (neben der intraarteriellen Thrombolyse – so genanntes „Bridging-Konzept“) auch Ultraschallsysteme zur Verstärkung des Lyseeffekts verwendet⁶. 2008 verwendeten Henkes et al. bei einem A.-cerebri-media-Verschluss zur Thrombektomie einen selbstexpandierenden Stent, der eigentlich zum stentgestützten Coiling von weithalsigen zerebralen Aneurysmen entwickelt wurde⁷. Aus dieser Beobachtung mit dem Solitaire-Stent entwickelte sich der derzeitige Standard der endovaskulären Schlaganfalltherapie⁸⁻¹². In zuvor durchge-

führten randomisierten Studien zeigte sich der Stent-Retriever dem MERCI-Retriever hinsichtlich Rekanalisationsrate und klinischem Ergebnis überlegen^{13, 14}.

Endovaskuläre Therapie des ischämischen Schlaganfalls

Gefäßzugang

Inguinal erfolgt die Punktion der A. femoralis (communis) unterhalb des Leistenbandes in Seldinger-Technik. Für die Thrombektomie werden in der Regel Schleusen in einer Größe von 8 French (ca. 2,6 mm Durchmesser, 1 French [F] = 0,33 mm) verwendet.

Sondierung des verschlossenen zerebralen Gefäßes

Stent Retriever: Die verwendeten Katheter zur Überbrückung der iliakalen Gefäße und der Aorta bis zum Aortenbogen sind je nach Zentrum sehr variabel. Allgemein lässt sich sagen, dass es zeitsparender ist, direkt mit dem Ballonkatheter, in den ein schmalerer Makrokatheter (5 F) eingeführt worden ist, in die A. carotis interna (für den vorderen Kreislauf) oder in die A. vertebralis zu gelangen, wobei der Makrokatheter gemeinsam mit dem Führungsdraht als Schiene dient. Der Ballonkatheter (8 F für die vordere Zirkulation, 6 oder 7 F für die hintere Zirkulation – für die dünnere A. vertebralis ist manchmal ein Ballonkatheter nicht möglich) verfügt über einen mit Kontrastmittel auffüllbaren Ballon an der Spitze, wodurch ein Stopp des Blutflusses von proximal möglich ist (das Katheterende liegt oberhalb der Karotisbifurkation in der A. carotis interna), um die Bergung des Thrombus aus dem zerebralen



Univ.-Prof. Dr.
Wolfgang Serles
Universitätsklinik für Neurologie,
Medizinische Universität Wien

Gefäß zu erleichtern bzw. einer distalen Embolisation (in weiter peripher gelegene Gefäßabschnitte) vorzubeugen. Präliminäre Studien zeigen einen Vorteil bei der Ballonanwendung bezüglich Reperfusionen und klinischem Ergebnis¹⁵.

Sobald der Ballonkatheter platziert ist, wird das Gefäßsegment distal des Verschlusses durchleuchtungsgesteuert vorsichtig mit einem Mikrokatheter (z. B. 2,8 F) und Mikrodraht sondiert, wobei man den Mikrokatheter distal des Thrombus positioniert. Ist der Katheter in der gewünschten Position, wird der Mikrodraht entfernt und ein zusammengefalteter Stent eingeführt. Die Stententfaltung erfolgt durch Zurückziehen des Mikrokatheters. Bei optimaler Stentpositionierung wird der Thrombus an die Wand gedrückt und ein unmittelbar anterograde Fluss erreicht. Nach 3–4 Minuten hat sich der Thrombus so fest in das Maschenwerk hineingedrückt, dass er zusammen mit dem entfalteten Stent aus dem Gefäß herausgezogen werden kann. Nach Füllung des Makrokatheterballons wird während der Retraktion am Seitenanschluss des Ballonkatheters durch Aspiration (z. B. mit einer 50-ml-Spritze) ein Unterdruck erzeugt. Dies erhöht die Wahrscheinlichkeit der vollständigen

Thrombusextraktion und verringert die Gefahr der Versprengung von kleineren Thrombusfragmenten (Abb. 3 a-d). Im Unterschied zum Myokardinfarkt (Gefäßverschluss durch Thrombusbildung im Bereich einer arteriosklerotischen Plaque) handelt es sich beim ischämischen Schlaganfall meist um embolische Gefäßverschlüsse, sodass die Entfernung von nicht wandadhärenten Thromben möglich ist.

Entscheidend ist die Lage des entfaltenen Stents im Vergleich zur Thrombusposition. Diese kann man z. B. durch eine (vor der Einführung des Stents) gleichzeitige Angiografie aus dem Makrokatheter (also Kontrastmittelanflutung von proximal) und aus dem Mikrokatheter (Spitze distal des Thrombus gelegen) abschätzen. Die Stentgröße richtet sich nach dem Gefäßdurchmesser und der Thrombuslänge (die häufigsten Größen sind 4 oder 6 mm maximaler Durchmesser und Längen zwischen 15–30 mm für die häufigsten Verschlusslokalisationen wie Carotis-T, M1-Abschnitt der A. cerebri media und A. basilaris). Der Stent sollte tendenziell etwas weiter distal zu liegen kommen. Auch bei geöffnetem Stent vor dem Bergungsmanöver kann man über den Makrokatheter die Stentposition angiografisch überprüfen, allerdings immer unter der Gefahr von distaler Embolisation. Beim Bergungsmanöver wird der Mikrokatheter mit dem Stent-Retriever durch den Makrokatheter herausgezogen. Dabei diskonnektiert man das hämostatische Ventil am proximalen Ballonkatheterende, um ein Abstreifen des Thrombus zu verhindern. Bei fehlender Rekanalisation in der Kontrollangiografie muss ein neuerlicher Aufstieg mit dem Mikrokatheter erfolgen (Anzahl der Bergungsmanöver = „Passes“). Als relevante Zeitmaße haben sich die Zeit von der Leistenpunktion bis zur ersten Angiografie im Zielgefäß, die Zeit bis zum ersten Stent-Deployment (Stentenfaltung) und die Zeit bis zur Rekanalisation etabliert (Zielwert < 60 Minuten). In der Hand erfahrener NeurointerventionalistInnen ist diese Technik sicher und effektiv¹⁶.

Der Reperfusionserfolg wird mit den TICl-Graden bestimmt¹⁷ (Tab.). Auch das Ausmaß der Kollateralisation vor der Intervention kann angiografisch bestimmt werden und ist ►

Abb. 1: MERCI-Retriever

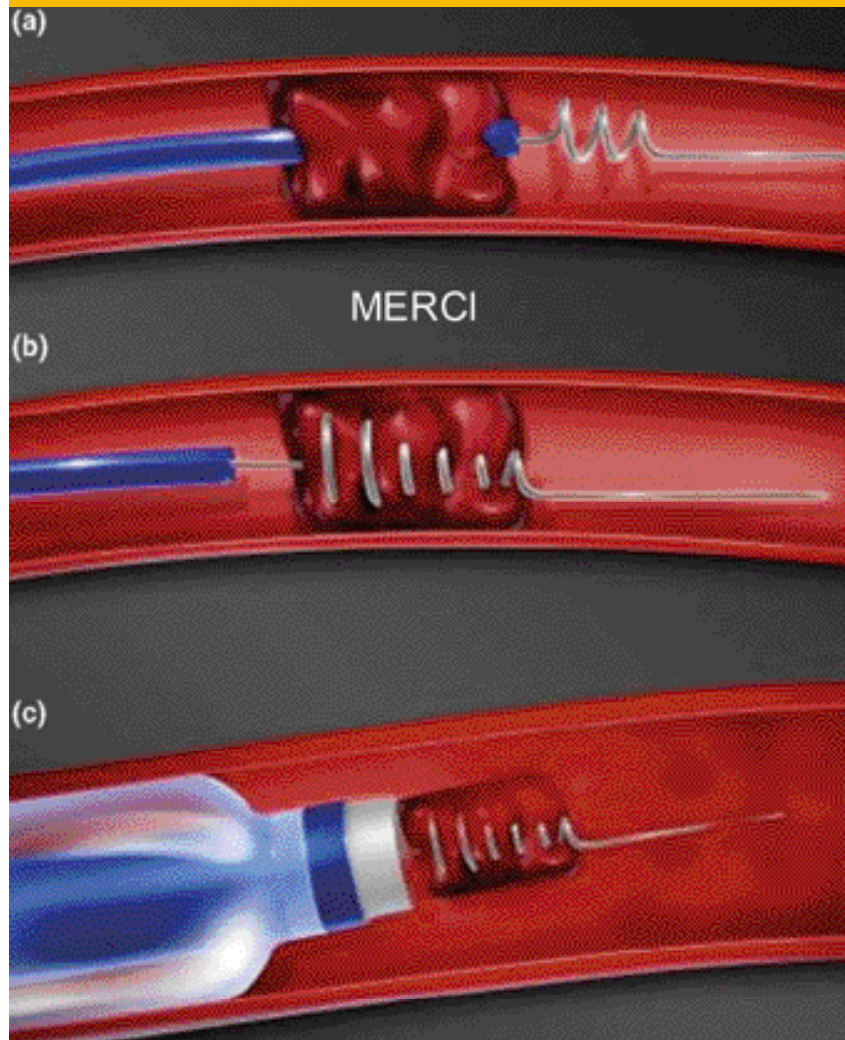
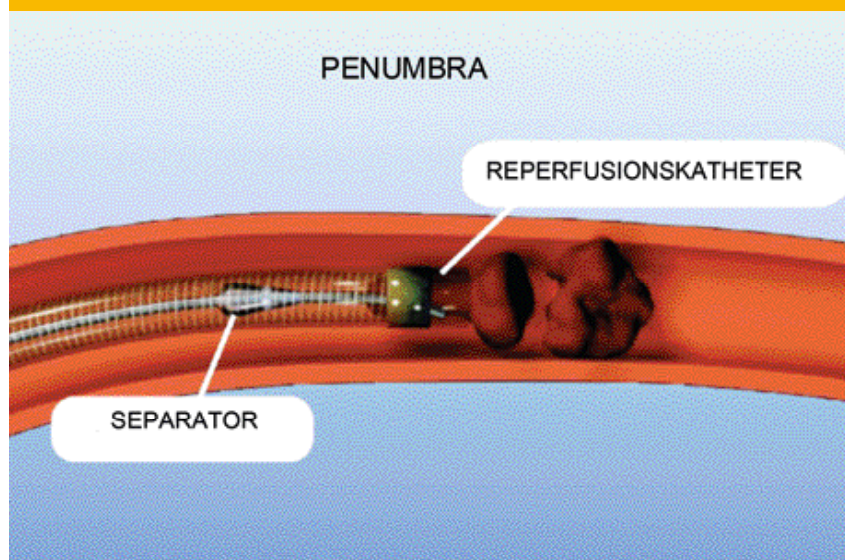


Abb. 2: Penumbra-Device




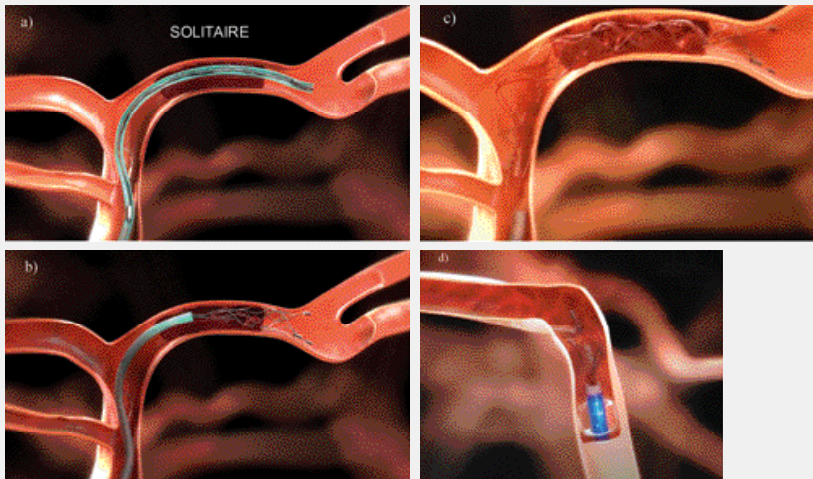
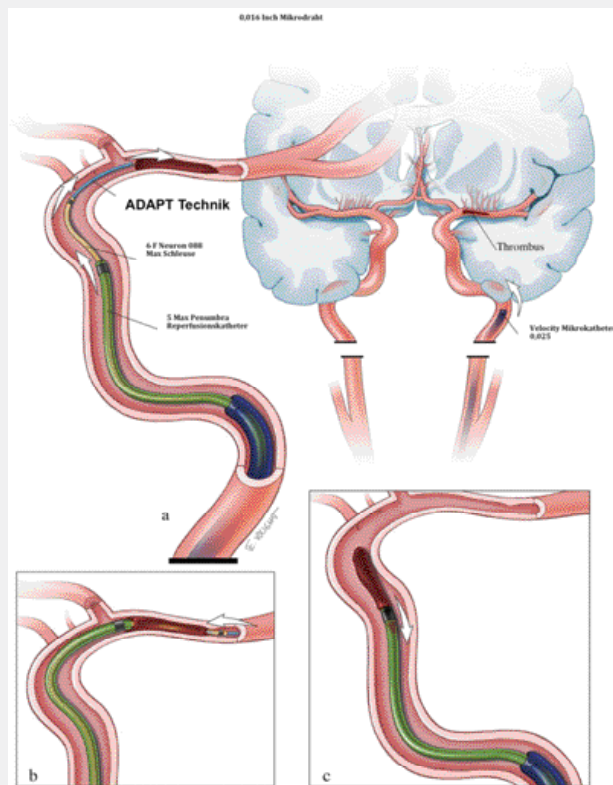


Abb. 3: Stent-Retriever-Technik



Thrombussondierung **a**), Rückzug des Mikrokatheters **b**) und voll entfalteter Stent mit Reperfusion des Gefäßes **c**). In der Regel wartet man 3–4 Minuten und zieht dann den Stent und den Mikrokatheter unter Aspiration nach distal bis zur Makrokatheterspitze (mit gefülltem Ballon) **d**), und weiter, um den Thrombus nach außerhalb zu bergen.

Abb. 4: ADAPT-Technik mit einem Thrombus in der A. cerebri media



Der Makrokatheter (Neuron 088) wird so weit distal wie möglich in der A. carotis interna positioniert. Durch diesen wird der Reperfusionskatheter, geschoben durch einen Mikrokatheter mit Führungsdraht, vorgeschoben **a**). Der Mikrokatheter und der Draht werden hinter den Thrombus positioniert, um das Vorschieben des Reperfusionskatheters bis zum proximalen Thrombusende zu ermöglichen **b**). Sobald die Aspiration über den Reperfusionskatheter okklusiv wird, wird der Reperfusionskatheter unter weiterer Aspiration zurückgezogen und unter Mitnahme des an der Spitze anhaftenden Thrombus geborgen **c**).

Adaptiert nach Turk AS et al., J Neurointerv Surg 2014

neben der Zeit ein wesentlicher prognosebestimmender Faktor¹⁸.

Die diversen Katheter-Sideports müssen ständig gespült werden, um eine Thrombusbildung zu vermeiden. Dazu werden Druckspülungen mit Kochsalz und Heparin (1 IE/ml) oder nur mit Nimodipin (zur Vorbeugung von Gefäßspasmen) versetzt verwendet.

Eine zusätzliche Technik ist die Zwischenschaltung eines sog. Intermediate-Katheters zwischen den Ballonkatheter und den Mikrokatheter, den man weiter distal in Richtung des Gefäßverschlusses positionieren kann. Dies dient bei sehr gewundenen supraaortalen Gefäßen zur Stabilisierung des Mikrokatheters und verkürzt die Strecke, auf der der eingefangene Thrombus beim Zurückziehen verloren gehen kann. Darüber hinaus kann die Zeit für eine neuerliche Mikrokatheter-Sondierung verkürzt werden. Schließlich kann man auch am Mikrokatheter selbst während der Thrombusbergung aspirieren.

Aspiration: Eine innovative Aspirations-technik, die durch die Entwicklung von sehr flexiblen und doch genügend großlumigen Kathetern möglich ist, wurde 2013/2014 publiziert¹⁹. Bei der ADAPT-FAST-Methode wird der Makrokatheter (ohne Ballon) so weit wie möglich nach distal positioniert und ein Intermediate-Katheter über einen Mikrokatheter und Mikrodraht als Schiene bis zum Thrombus gebracht, sodass eine direkte Thrombusaspiration (proximal des Thrombus) mit einer Pumpe oder händisch erfolgen kann²⁰ (Abb. 4). Eine noch nicht publizierte randomisierte Studie (THERAPY-Trial), die diese Technik (Penumbra-System) mit der IVT verglich, wurde aufgrund der MR-CLEAN-Ergebnisse ebenso vorzeitig beendet, wobei die präliminaren Ergebnisse nur in der per Protokoll-Gruppe einen positiven Effekt zeigten (ESO-Kongress 2015, Glasgow). Eine randomisierte Studie, die den Stent-Retriever gegen diese Aspirations-technik vergleicht, ist geplant (ASTER-Trial). Das „Revival“ der Aspiration führte als primäre oder ergänzende Technik zu zentrumspezifischen Adaptationen im Vorgehen bei Thrombektomie²¹.

Tab.: Bestimmung der Reperfusion mittels mTICI (modified Treatment in Cerebral Ischemia Scale)

Grade 0	no perfusion
Grade 1	antegrade reperfusion past the initial occlusion, but limited distal branch filling with little or slow distal reperfusion
Grade 2a	antegrade reperfusion of less than half of the occluded target artery previously ischemic territory (eg, in 1 major divisions of the MCA and ist territory)
Grade 2b	antegrade reperfusion of more than half of the previously occluded target artery ischemic territory (eg, in 2 major divisions of the MCA and their territories)
Grade 3	complete antegrade reperfusion of the previously occluded target artery ischemic territory, with absence of visualized occlusion in all distal branches

MCA = middle cerebral artery

Quelle: Zaidat OO et al., Stroke 2013¹⁷

Komplikationen und ungelöste Probleme

Außer der distalen Embolisation sind weitere Komplikationen einer endovaskulären Rekanalisationsbehandlung wie Gefäßspasmen, Blutungen durch direkte Gefäßverletzung oder Reperfusionsschäden nach Gefäßwiedereröffnung, die v. a. bei schlechter Kollateralisation oder ausgedehnter Infarzierung zu erwarten sind, zu nennen. Sehr rigide Thromben sind gelegentlich nur schwer mobilisierbar. Auch bei zugrunde liegenden intrakraniellen Stenosen ist durch alleinige Thrombektomie in der Regel keine zuverlässige Wiederherstellung des Gefäßlumens möglich. In beiden Fällen ist eine

vorsichtige Ballondilatation²² oder das Belassen eines permanenten Stents eine Behandlungsoption²³. Periphere Astverschlüsse, die mit Retriever-Systemen nicht oder nur mit hohem Risiko erreichbar sind, können durch Mikrokathetermanipulation und eine lokale rt-PA-Gabe rekanalisiert werden. Kombinierte extra- und intrakranielle Verschlüsse kommen bei extrakraniellen Gefäßpathologien (proximaler atherosklerotischer Karotisbifurkationsverschluss oder Dissektionen) vor. Eine Wiedereröffnung des intrakraniellen Gefäßes macht zumeist eine gleichzeitige Behandlung der extrakraniellen Gefäßpathologie durch Ballondilatation und Stenting erforderlich. Allerdings kann im Fall einer

permanenten Stentimplantation die Frage des erhöhten Blutungsrisikos bei doppelter Thrombozytenaggregationshemmung derzeit nicht zufriedenstellend beantwortet werden.

Ausblick

Weitere Fragen wie der Nutzen der endovaskulären Behandlung von peripheren M2-Ast-Verschlüssen²⁴ oder neue Strategien bei refraktären Gefäßverschlüssen sind möglich²⁵. Assoziierte offene Fragen sind die zu wählende Anästhesieart (präliminäre Daten zeigen eine geringere Komplikationsrate der Sedoanalgesie gegenüber der Intubationsnarkose) sowie das periinterventionelle Blutdruckmanagement.

Ein wesentlicher Faktor für den Erfolg der endovaskulären Therapie ist aber die Logistikkette, die mit dem primären Rettungstransport ins Krankenhaus beginnt, der Indikationsstellung (v. a. in Stroke Units) für eine endovaskuläre Therapie bzw. der Zusammenarbeit zwischen Notfallmedizin, Neurologie und Radiologie fortgesetzt wird und mit der Verfügbarkeit eines Interventionsteams und der Anästhesie, einer neurochirurgischen Behandlungsmöglichkeit sowie von Intensivbetten seinen Abschluss findet. Ähnlich wie beim Herzkatheter muss auch für diese Therapieform durch infrastrukturelle Maßnahmen eine flächendeckende 24/7-Verfügbarkeit gefordert werden. ■

1 Smith WS et al., Mechanical thrombectomy for acute ischemic stroke: final results of the Multi MERCI trial. *Stroke* 2008; 39:1205–12
 2 The penumbra pivotal stroke trial: safety and effectiveness of a new generation of mechanical devices for clot removal in intracranial large vessel occlusive disease. *Stroke* 2009; 40:2761–8
 3 Chapot R et al., Thromboaspiration in the basilar artery: report of two cases. *AJNR Am J Neuroradiol* 2002; 23:282–4
 4 Lutsep HL et al., Intraarterial suction thrombectomy in acute stroke. *AJNR Am J Neuroradiol* 2002; 23:783–6
 5 Nedelchev K et al., Acute stenting and thromboaspiration in basilar artery occlusions due to embolism from the dominating vertebral artery. *Neuroradiology* 2004; 46:686–91
 6 The Interventional Management of Stroke (IMS) II Study. *Stroke* 2007; 38:2127–35
 7 Pérez MA et al., Intracranial thrombectomy using the Solitaire stent: a historical vignette. *J Neurointerv Surg* 2012; 4:e32
 8 Berkhemer OA et al., A randomized trial of intraarterial treatment for acute ischemic stroke. *N Engl J Med* 2015; 372:11–20
 9 Campbell BC et al., Endovascular Therapy for Ischemic Stroke with Perfusion-Imaging Selection. *N Engl J Med* 2015

10 Goyal M et al., Randomized Assessment of Rapid Endovascular Treatment of Ischemic Stroke. *N Engl J Med* 2015
 11 Jovin TG et al., Thrombectomy within 8 Hours after Symptom Onset in Ischemic Stroke. *N Engl J Med* 2015
 12 Saver JL et al., Stent-Retriever Thrombectomy after Intravenous t-PA vs. t-PA Alone in Stroke. *N Engl J Med* 2015
 13 Nogueira RG et al., Trevo versus Merci retrievers for thrombectomy revascularisation of large vessel occlusions in acute ischaemic stroke (TREVO 2): a randomised trial. *Lancet* 2012; 380:1231–40
 14 Saver JL et al., Solitaire flow restoration device versus the Merci Retriever in patients with acute ischaemic stroke (SWIFT): a randomised, parallel-group, non-inferiority trial. *Lancet* 2012; 380:1241–9
 15 Nguyen TN et al., Balloon guide catheter improves revascularization and clinical outcomes with the Solitaire device: analysis of the North American Solitaire Acute Stroke Registry. *Stroke* 2014; 45:141–5
 16 Sheth SA et al., Rapid learning curve for Solitaire FR stent retriever therapy: evidence from roll-in and randomised patients in the SWIFT trial. *J Neurointerv Surg* 2015
 17 Zaidat OO et al., Recommendations on angiographic revascularization grading standards for acute ischemic stroke: a consensus statement. *Stroke* 2013; 44:2650–63

18 Liebeskind DS et al., Collaterals at angiography and outcomes in the Interventional Management of Stroke (IMS) III trial. *Stroke* 2014; 45:759–64
 19 Turk AS et al., ADAPT FAST study: a direct aspiration first pass technique for acute stroke thrombectomy. *J Neurointerv Surg* 2014; 6:260–4
 20 Turk AS et al., Initial clinical experience with the ADAPT technique: a direct aspiration first pass technique for stroke thrombectomy. *J Neurointerv Surg* 2014; 6:231–7
 21 Jankowitz B et al., Primary manual aspiration thrombectomy (MAT) for acute ischemic stroke: safety, feasibility and outcomes in 112 consecutive patients. *J Neurointerv Surg* 2015; 7:27–31
 22 Nogueira RG et al., Low-pressure balloon angioplasty with adjuvant pharmacological therapy in patients with acute ischemic stroke caused by intracranial arterial occlusions. *Neuroradiology* 2008; 50:331–40
 23 Yoon W et al., Endovascular treatment and the outcomes of atherosclerotic intracranial stenosis in patients with hyperacute stroke. *Neurosurgery* 2015; 76:680–6
 24 Dorn F et al., Mechanical Thrombectomy of M2-Occlusion. *J Stroke Cerebrovasc Dis* 2015
 25 Klisch J et al., Double solitaire mechanical thrombectomy in acute stroke: effective rescue strategy for refractory artery occlusions? *AJNR Am J Neuroradiol* 2015; 36:552–6